
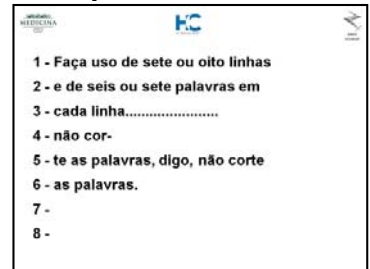


- **Tipo de letra:** Arial Bold (negrito)
- **Tamanho da letra:**
  - **Título** >30
  - **Texto** >22
- **Fundo:** definido pelo Departamento de Radiologia (arquivo XXXXXX)
- **Primeiro slide deve conter (ex. 1):**
  - Reunião geral
  - Data
  - Nome do residente
  - Nome do departamento
- Faça uso de cerca de 7 ou 8 linhas e de 6 ou 7 palavras em cada linha (**ex. 2**)
- Não corte as palavras (não hifenize o texto) (**ex. 2**)
- Distribua o texto pela área de trabalho do slide (**ex. 3**)
- Não usar o texto justificado (**ex. 4**)
- As imagens devem ser colocadas em plano de fundo preto (**ex. 5**)
- Todas as imagens devem ser legendadas (**ex. 5**)
- Corte partes das imagens que não interessam ao espectador, como por exemplo, excesso de margens pretas (**ex. 6**)
- No último slide deve constar bibliografia consultada (**quadro 1**). Em caso de dúvida consultar artigo XXXXXXXXXXXXXXXXXXXX
- Não abuse dos efeitos visuais e sonoros
- Respeite o tempo de apresentação que lhe foi destinado (cerca de 1 minuto para cada slide)
- Cuidado com o peso das imagens para não prolongar o tempo de sua apresentação
- Retirar qualquer identificação do paciente
- Leve sempre um CD ou pen drive de reserva
- Procure chegar com antecedência no local da apresentação para verificar o equipamento e o arquivo.

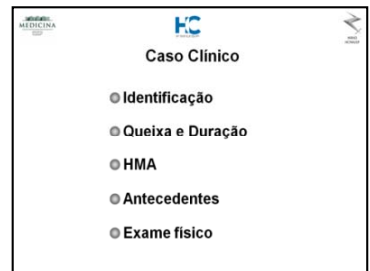
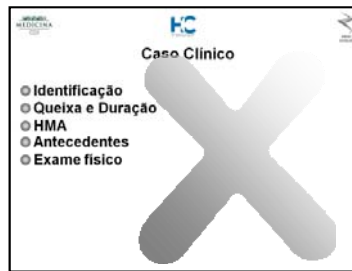
**Exemplo 1**



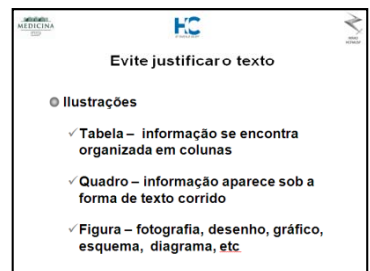

**Exemplo 2**



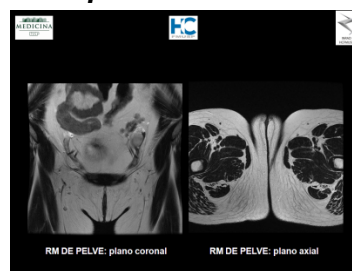
**Exemplo 3**



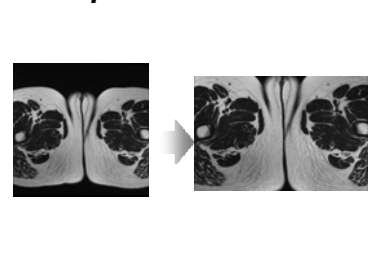
**Exemplo 4**



**Exemplo 5**



**Exemplo 6**



### Quadro 1- Bibliografia - Estilo Vancouver

**Artigo de revista:** Listar os seis primeiros autores seguido de *et al.*

**Ex.:** Chung EM, Lattin-Jr, Cube R, Lewis RB, Marichal-Hernández C, Shawhan R, Conran RM. From the Archives of the AFIP: Pediatric Liver Masses: Radiologic-Pathologic Correlation Part 2. Malignant Tumors. Radiographics 2011; 31: 483-507.

**Livros e outras monografias:** Autor (es) pessoal (ais)

**Ex.:** Sernik RA, Cerri GG. Ultrassonografia do sistema musculoesquelético: correlação com ressonância magnética. Rio de Janeiro (RJ): Revinter, 2009.

**Capítulo de livro**

**Ex.:** Barros N, CERRI GG. Ultrassonografia, tomografia computadorizada e ressonância nuclear magnética nas afecções do fígado e das vias biliares. In: Machado MM, Rosa ACF, Cerri GG. (editores). Tratado de clínica médica. 2ª ed. São Paulo: Roca; 2009. p. 815-836.